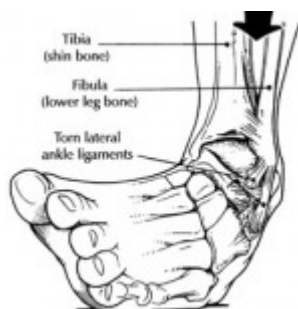


Zvin (distorsio) gležnja



Zvini predstavljajo najpogostejšo obliko poškodbe sklepov, po nekaterih statističnih ugotovitvah pa tudi najpogostejšo poškodbo v športu na sploh. Pri zvinu gre za vsiljen gib v sklepu ki preseže fiziološke meje le tega, posledica pa je poškodba sklepne ovojnice, ligamentov ali sklepnih površin kosti ki tvorijo sklep. Elastičnost sklepne ovojnice in ligamentov je majhna, zato nenadni vsiljeni gibi relativno hitro privedejo do omenjenih okvar. Pri zvinu sklepna glavica ne izstopi iz sklepne ponve, zato ni izrazite deformacije, pa tudi gibljivost je mogoča, vendar boleča.

Zvin gležnja



V večini primerov gre za zvin zgornjega skočnega sklepa (distorsio art. talocruralis), ki ga tvorijo kosti talus, tibia in fibula. Sklepno ovojnico z lateralne in medialne strani sklepa dodatno uchrščujejo ligamenti (medialno dva, lateralno trije). Ker gleženj sodi med nosilne sklepe predstavlja najpogostejšo lokacijo zvina.

Glede na težo poškodbe ločimo tri stopnje zvinov. Ugotovitev stopnje zvina je pomembna, saj je od nje odvisno kako dolgo in kakšna bo imobilizacija. Natančno stopnjo diagnoze zvina lahko določi le zdravnik z izkušnjami, zato je potrebno poškodovanca odpeljati na pregled.

Zvin gležnja prve stopnje

Označuje ga odsotnost patoanatomskih sprememb na sklepnih elementih.

Znaki:

- bolečina,
- boleča gibljivost v sklepu.

Zdravljenje:

- nekajdnevni počitek, imobilizacija z mavcem ni potrebna,
- lokalno hlajenje (akutna faza),
- analgetika – antiflogistika,
- morebiten elastičen zavoj za sklep.

Zvin gležnja druge stopnje

Označuje ga natrganje sklepne ovojnice ali ligamentov.

Znaki:

- bolečina (je močnejša kot pri zvinu prve stopnje),
- boleča, omejena gibljivost v sklepu,
- oteklina sklepa (blaga).

Zdravljenje

- imobilizacija v macu (traja od 1 do 3 tednov),
- lokalno hlajenje (akutna faza),
- analgetika – antiflogistika.

Zvin gležnja tretje stopnje

Označuje ga pretrganje sklepne ovojnice ali/in enega ali več ligamentov. Prisotna je lahko tudi poškodba sklepnega hrustanca ali kosti.

Znaki:

- močna bolečina,
- močna oteklina – hematom,
- zelo boleča, močno omejena gibljivost v sklepu.

Zdravljenje:

- imobilizacija v mavcu (traja od 3 do 5 tednov),
- lokalno hlajenje (akutna faza),
- analgetika – antiflogistika,
- kirurško zdravljenje (šivanje ligamentov).

Pri zvinih je nujno napraviti rentgenski posnetek za izključitev ali ugotovitev morebitne poškodbe kosti. Nestabilnost sklepa zahteva funkcionalno rentgensko obdelavo in kirurško zdravljenje, ker sicer obstaja nevarnost zgodnjih degenerativnih sprememb na kosteh (preartroza, artroza). Posledica neustreznega zdravljenja zvinov druge in tretje stopnje je lahko manjvrednost (nestabilnost) sklepa, ki zahteva kirurško zdravljenje. Nestabilnost skočnega sklepa se pojavi zlasti v primeru zloma tibialnega ali fibularnega maleolusa ali okvare ligamenta med tibijo in fibulo ob nezadostni imobilizaciji.

vir: Športna traumatologija, skripta za študente FŠ